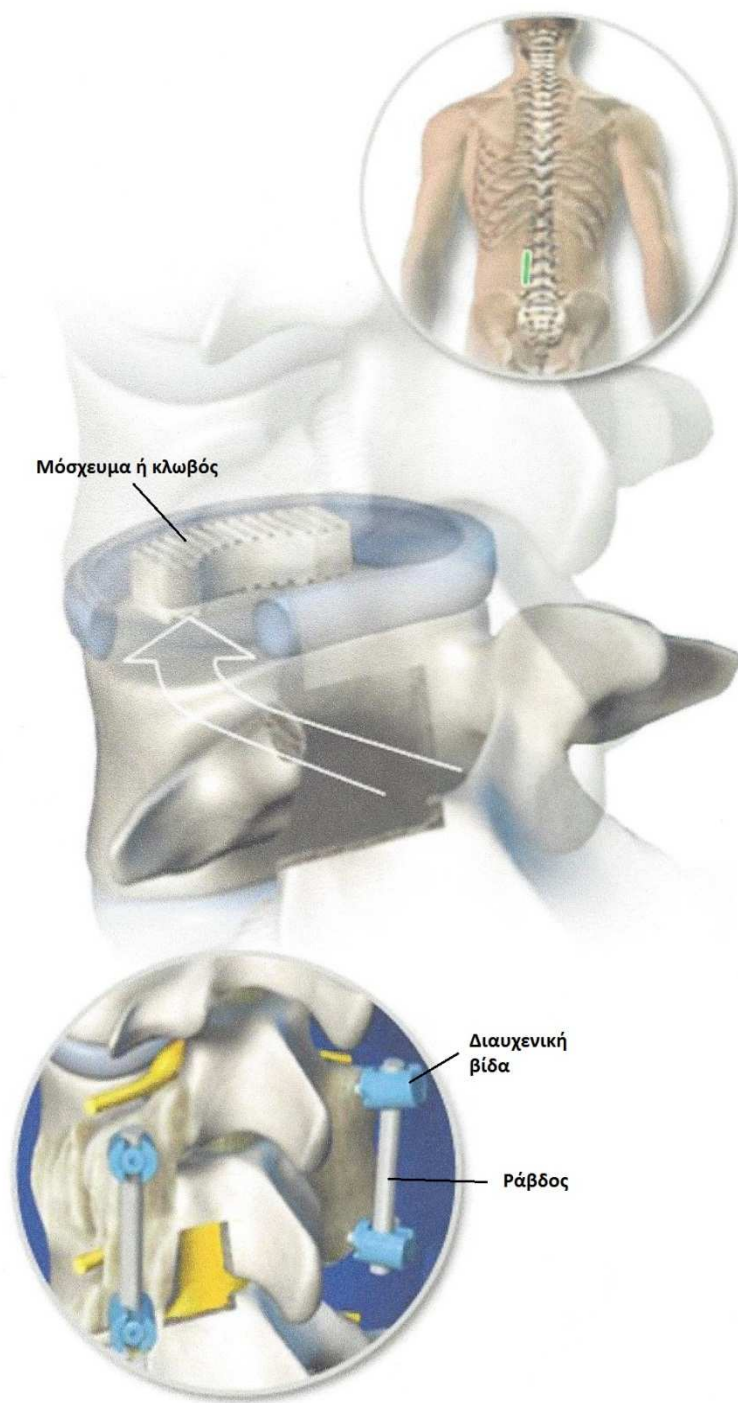




ΔΙΑΤΡΗΜΑΤΙΚΗ ΟΣΦΥΪΚΗ ΔΙΑΣΩΜΑΤΙΚΗ ΣΠΟΝΔΥΛΟΔΕΣΙΑ (TLIF)



Σύνοψη

Η τεχνική αυτή χρησιμοποιείται γενικά για την αντιμετώπιση οσφυοϊσχιαλγίας εκφυλιστικής αιτιολογίας. Ο χειρουργός σταθεροποιεί τη σπονδυλική στήλη με σπονδυλοδεσία ανάμεσα στα σπονδυλικά σώματα με τη χρήση κλωβών ή/και μοσχευμάτων.

Χειρουργική τομή

Η τομή γίνεται στο κάτω μέρος της πλάτης κατά μήκος της μέσης γραμμής.

Προσπέλαση του δίσκου

Προκειμένου να επιτευχθεί πρόσβαση στο μεσοσπονδύλιο δίσκο, αφαιρούνται τμήματα των οπίσθιων οστικών δομών (σπονδυλικές αρθρώσεις) χωρίς να διανοίγεται ο σπονδυλικός σωλήνας. Η πρόσβαση γίνεται μονόπλευρα.

Αφαίρεση του δίσκου

Με ειδικά εργαλεία αφαιρείται προσεκτικά το μεγαλύτερο τμήμα του κατεστραμμένου δίσκου αφήνοντας στη θέση του το πρόσθιο τμήμα του.

Τοποθέτηση κλωβών/μοσχευμάτων

Ειδικοί κλωβοί ή/και μοσχεύματα τοποθετούνται στη θέση του αφαιρεθέντος δίσκου, διατείνοντας έτσι το μεσοσπονδύλιο διάστημα και ελαττώνοντας την πίεση στις νευρικές ρίζες.

Τοποθέτηση βιδών και ράβδων

Για επίτευξη μεγαλύτερης σταθερότητας συνήθως τοποθετούνται στην πίσω πλευρά της σπονδυλικής στήλης διαυχενικές βίδες και ράβδοι, καθώς και οστικά μοσχεύματα.

Τέλος της επέμβασης

Με το πέρασμα του χρόνου ο κλωβός και τα μοσχεύματα ενσωματώνονται δημιουργώντας ισχυρές οστικές γέφυρες και μια ενιαία οστική μάζα που γεφυρώνει τους παρακείμενους σπονδύλους. Έτσι επιτυγχάνεται η οστική σπονδυλοδεσία.