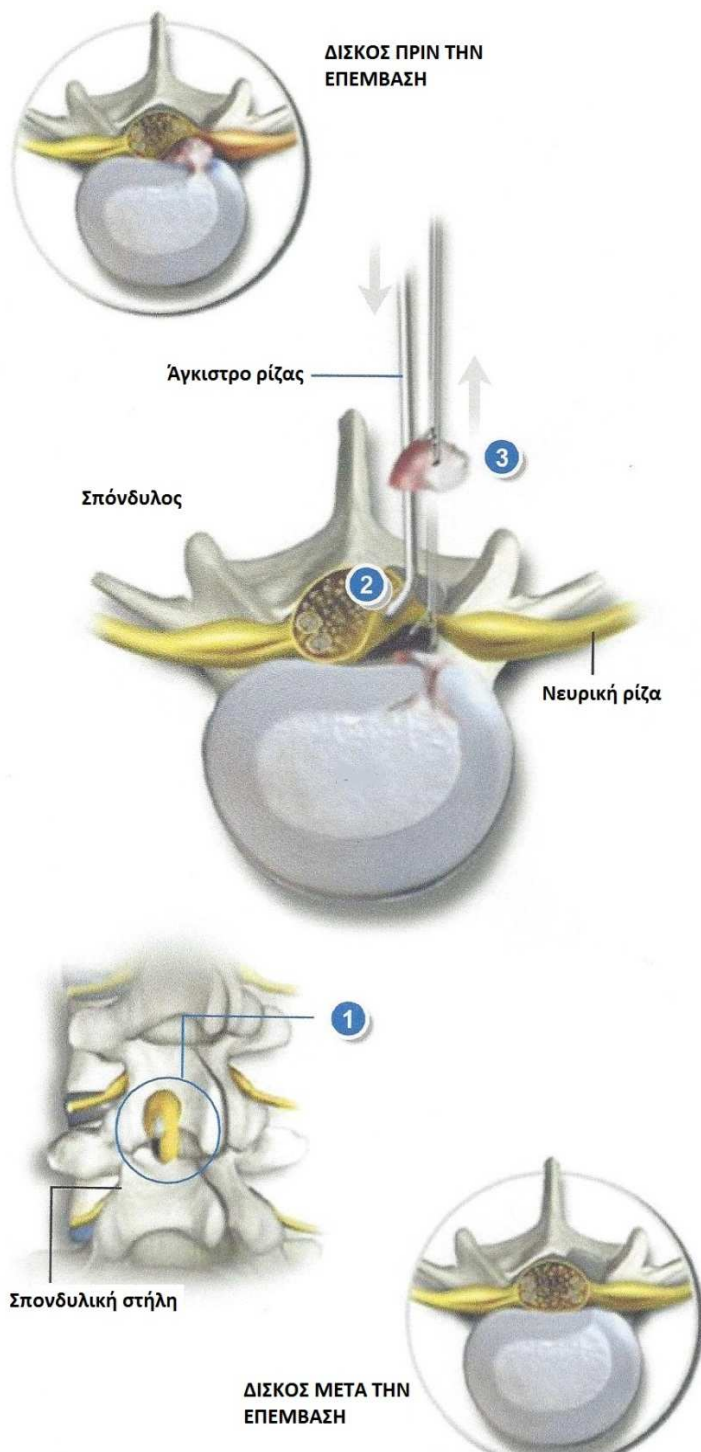




## ΟΣΦΥΙΚΗ ΜΙΚΡΟΔΙΣΚΕΚΤΟΜΗ



### Σύνοψη

Αυτή η χειρουργική τεχνική ελάχιστης επεμβατικότητας (minimal invasive) χρησιμοποιείται για την αφαίρεση κήλης μεσοσπονδυλίου δίσκου. Η αποτελεσματικότητά της στην εξάλειψη της ισχιαλγίας που οφείλεται στην πίεση της νευρικής ρίζας από προβολή του δίσκου (δισκοκήλη) φτάνει στο 95-98%. Η επέμβαση γίνεται μέσω μιας μικρής τομής στην πλάτη (3 εκ περίπου).

### Πεταλοτομή

Ο χειρουργός ανοίγει ένα μικρό παράθυρο στο πέταλο (οπίσθιο τμήμα του σπονδύλου που καλύπτει το σπονδυλικό κανάλι). Μέσω αυτού του παραθύρου μπορεί να δει κανείς τη δισκοκήλη και την πιεσμένη νευρική ρίζα.

### Παρεκτόπιση της νευρικής ρίζας

Ο χειρουργός χρησιμοποιεί ένα ειδικό άγκιστρο ώστε να απομακρύνει προσεκτικά τη ρίζα από τη δισκοκήλη.

### Αφαίρεση της κήλης

Η δισκοκήλη αφαιρείται, εξαλείφοντας έτσι την πίεση της νευρικής ρίζας. Αφαιρείται μόνο το χαλασμένο τμήμα του δίσκου και όχι ολόκληρος ο δίσκος, καθώς το υγιές υπόλοιπο μπορεί να συνεχίσει να παίζει το ρόλο του αμορτισέρ.

### Τέλος της επέμβασης

Μετά την αφαίρεση των εργαλείων η νευρική ρίζα επανέρχεται στη φυσιολογική της θέση. Ακολουθεί σύγκλιση της τομής.