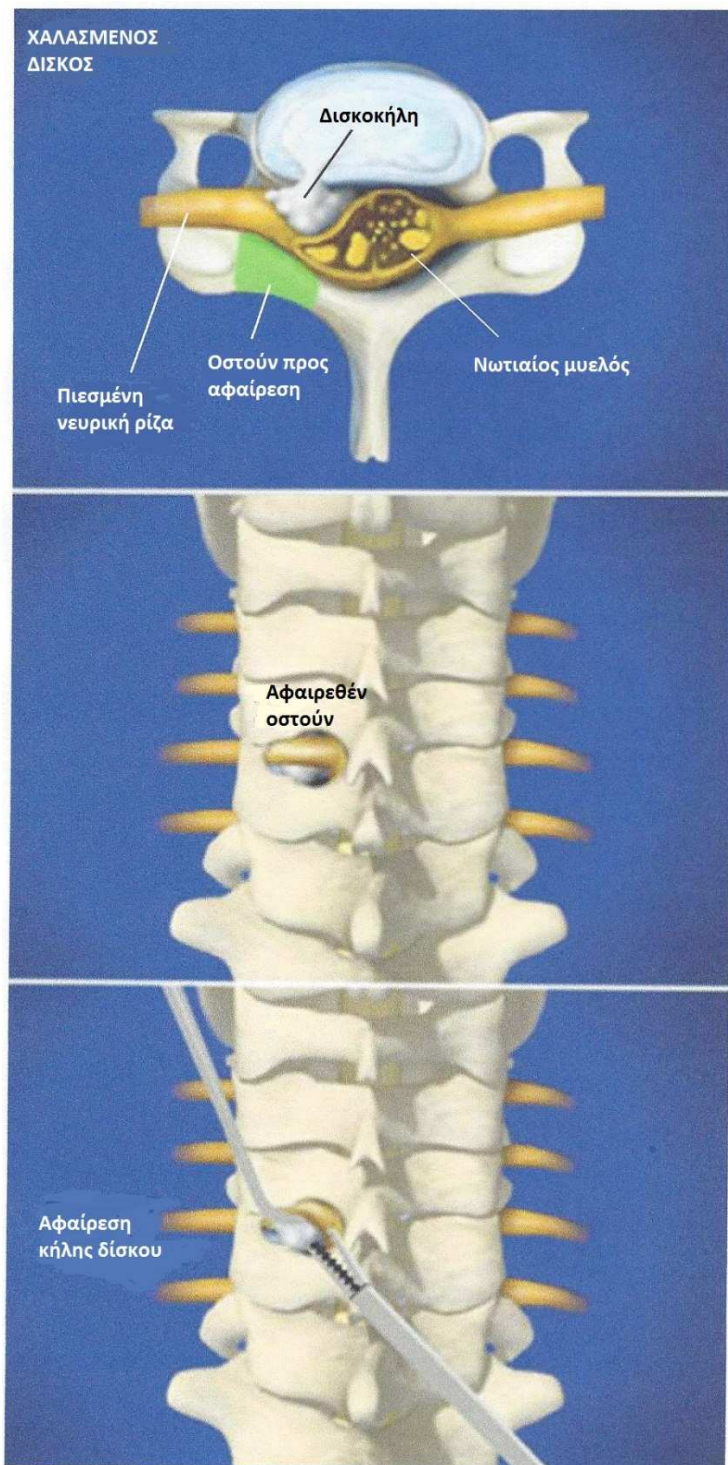




ΟΠΙΣΘΙΑ ΑΥΧΕΝΙΚΗ ΤΡΗΜΑΤΟΤΟΜΗ



Σύνοψη

Με την επέμβαση αυτή αφαιρούνται τμήματα οστού και/ή δίσκου που πιέζουν τις αυχενικές ρίζες προκαλώντας αυχεναλγία και πόνο στο άνω άκρο.

Η κήλη

Μια αυχενική δισκοκήλη είναι πιθανό να συμπιέζει τη νευρική ρίζα ανάμεσα σ αυτήν και στην οροφή του σπονδυλικού σωλήνα. Με πράσινο χρώμα απεικονίζεται το οστικό τμήμα που αφαιρείται σ αυτήν την επέμβαση.

Τομή δέρματος

Ο χειρουργός κάνει μια τομή στην οπίσθια επιφάνεια του αυχένα για να προσεγγίσει το οπίσθιο οστικό τμήμα της σπονδυλικής στήλης.

Παρασκευή της νευρικής ρίζας

Με ειδικά εργαλεία αφαιρούνται τμήματα οστού και μαλακών μορίων, επιτρέποντας έτσι την πρόσβαση στην πιεσμένη νευρική ρίζα και στη δισκοκήλη μέσα στο σπονδυλικό σωλήνα. Παράλληλα μειώνεται η ασκούμενη πίεση της ρίζας.

Έλεγχος της ρίζας

Με τη χρήση ενός λεπτού εργαλείου ο χειρουργός ελέγχει την περιοχή της ρίζας.

Αφαίρεση τεμαχίου

Εάν βρεθεί κάποιο τεμάχιο δίσκου κάτω από τη ρίζα, τότε αυτό αφαιρείται με προσοχή.

Τέλος της επέμβασης

Μετά την ολοκλήρωση της αποσυμπίεσης, η νευρική ρίζα επανέρχεται σε μία άνετη, φυσιολογική θέση.