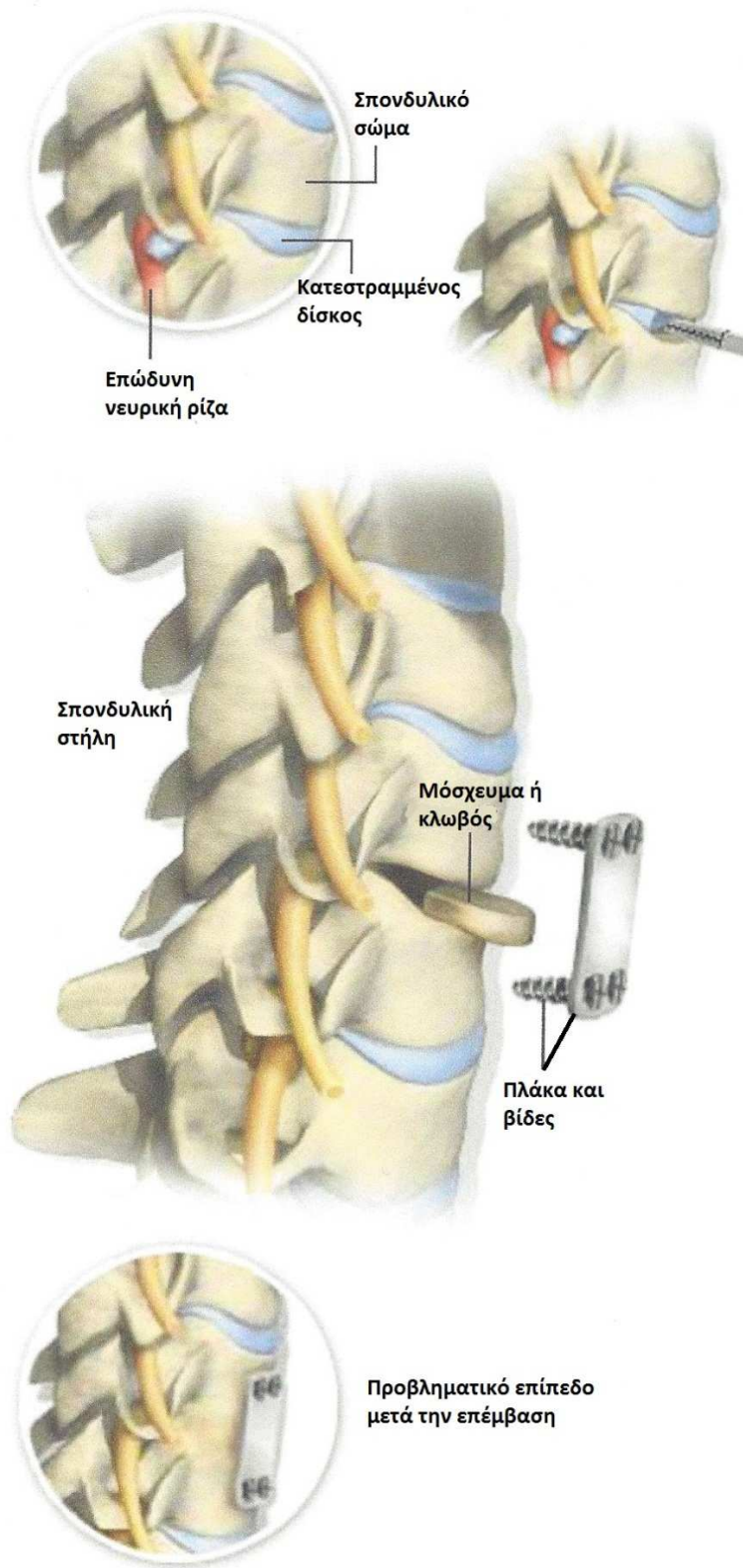




ΠΡΟΣΘΙΑ ΑΥΧΕΝΙΚΗ ΔΙΣΚΕΚΤΟΜΗ ΚΑΙ ΣΠΟΝΔΥΛΟΔΕΣΙΑ (ACDF)



Σύνοψη

Με την επέμβαση αυτή αφαιρείται ένας κατεστραμμένος ή έχων κήλη δίσκος, με σκοπό την ανακούφιση της αυχεναλγίας και συμπτωμάτων των άνω και/ή των κάτω άκρων που προκαλούνται από πίεση των νευρικών ριζών (ριζοπάθεια) και/ή του νωτιαίου μυελού (μυελοπάθεια) από τμήματα του δίσκου.

Τομή δέρματος

Πρόκειται για τομή μήκους περίπου 5 εκ. στην πρόσθια επιφάνεια του λαιμού.

Αφαίρεση του δίσκου

Με τη χρήση χειρουργικού μικροσκοπίου γίνεται αφαίρεση του πάσχοντος δίσκου. Καθώς εξαλείφεται η πίεση στη νευρική ρίζα και/ή στο νωτιαίο μυελό επέρχεται ανακούφιση των συμπτωμάτων.

Τοποθέτηση μοσχεύματος/κλωβού

Γίνεται στο χώρο που δημιουργείται ανάμεσα στους παρακείμενους σπονδύλους μετά την αφαίρεση του δίσκου, μετά την κατάλληλη προετοιμασία των επιφανειών.

Τοποθέτηση μεταλλικής πλάκας

Γίνεται πάνω από τον αφαιρεθέντα δίσκο, ώστε να αυξηθεί η σταθερότητα και να επιτευχθεί ισχυρή σπονδυλοδεσία.

Τέλος της επέμβασης

Σταδιακά δημιουργείται νέο οστόν που ενσωματώνει το μόσχευμα σε μία ενιαία οστική μάζα (οστική σπονδυλοδεσία).