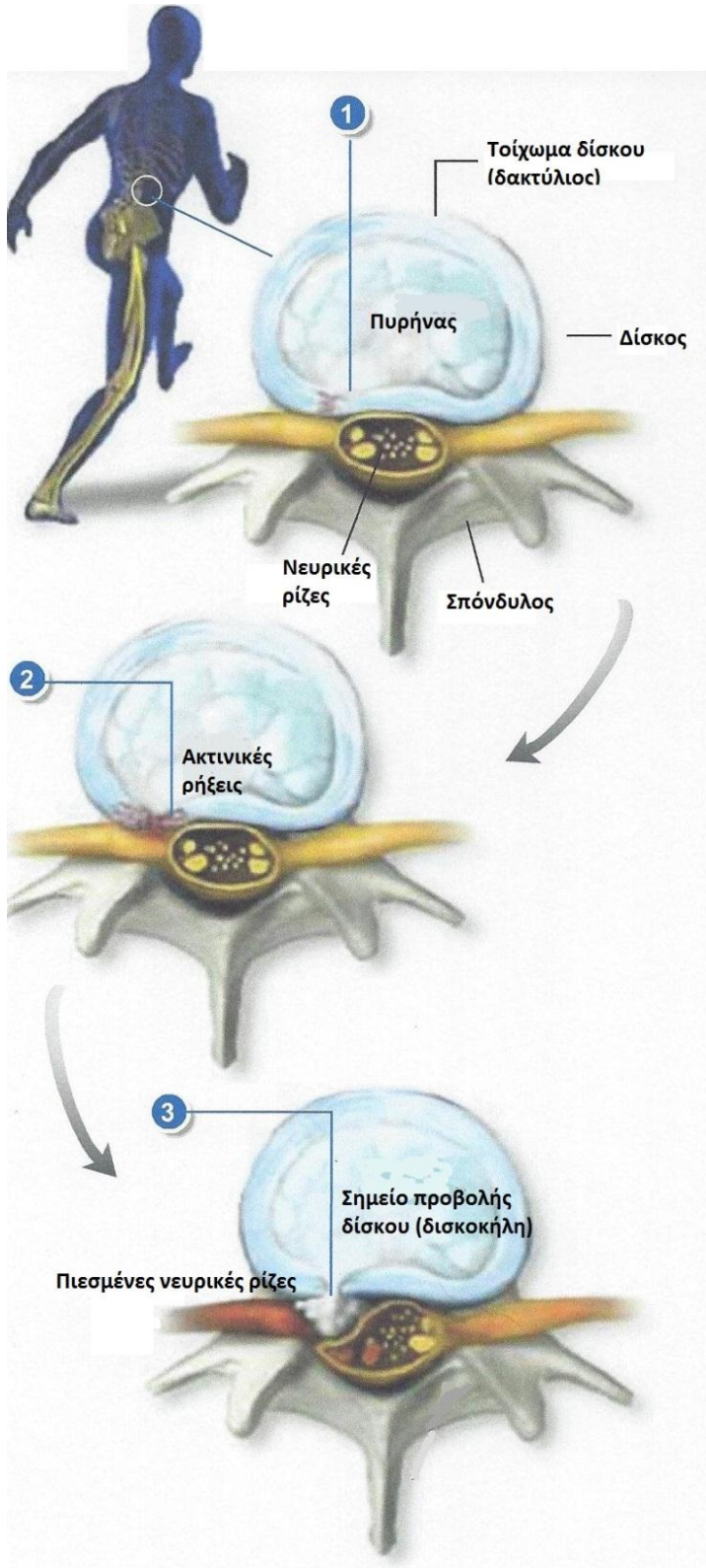




Η ΕΝΑΡΞΗ ΤΗΣ ΟΣΦΥΟΪΣΧΙΑΛΓΙΑΣ



Σύνοψη

Οι μεσοσπονδύλιοι δίσκοι είναι τα «αμορτισέρ» της σπονδυλικής στήλης. Οι δίσκοι απορροφούν τους κραδασμούς και επιτρέπουν τις κινήσεις μεταξύ των σπονδύλων. Αποτελούνται από ένα μαλακό εσωτερικό πυρήνα (πηκτοειδή πυρήνα) κι ένα ινώδες, σκληρό, εξωτερικό περίβλημα (ινώδη δακτύλιο).

Η εξασθένηση του δακτυλίου

Η φθορά των μεσοσπονδυλίων δίσκων προκαλείται είτε μέσω της φυσιολογικής σταδιακής γήρανσης, είτε μέσω τραυματισμών. Τα προβλήματα συχνά ξεκινάνε με τη δημιουργία ασθενών σημείων και ρήξεων στον ινώδη δακτύλιο. Οι ρήξεις αυτές εμφανίζονται συνήθως στην πλούσια σε ευαίσθητες νευρικές ίνες εξωτερική επιφάνεια του δακτυλίου

Η προβολή του πυρήνα

Ο μαλακός πηκτοειδής πυρήνας πιέζει δια μέσω των ευένδοτων αυτών θέσεων, προκαλώντας τοπικό πόνο στην περιοχή του δίσκου (οσφυαλγία).

Η ρήξη του δακτυλίου, η έξοδος του πυρήνα και η πίεση των νευρικών ριζών

Καθώς ο πυρήνας συνεχίζει να πιέζει, ένα τμήμα του εξέρχεται μέσω της ρήξης του δακτυλίου και είναι πιθανόν να συμπιέσει τις νωτιαίες νευρικές ρίζες. Τότε είναι πιθανή η εμφάνιση πόνου που επεκτείνεται από τη μέση προς το ένα ή και τα δύο κάτω άκρα (**ισχιαλγία**).